

**CASO CLÍNICO**

**REGENERACIÓN ÓSEA GUIADA ASOCIADA A STICKY BONE EN  
IMPLANTES POST-EXTRACCIÓN**

*GUIDED BONE REGENERATION ASSOCIATED WITH STICKY BONE IN POST-EXTRACTION  
IMPLANTS*

**Luis Leigue Klinsky<sup>1</sup>**

**RESUMEN**

La estética y función de la arquitectura ósea y gingival son factores muy importantes en la preservación de una salud bucal, pudiendo requerir la asociación de técnicas quirúrgicas para lograr estos objetivos. En el caso de los implantes, esas condiciones tanto atractiva y funcional, pueden ser una agravante considerando la edad avanzada del paciente, debido al desgaste de los tejidos, el cual puede acelerar la reducción de las estructuras óseas y vestibulares, como así mismo comprometer el implante, afectando principalmente su funcionalidad de la arquitectura osteológica y gingival. El caso clínico expuesto aquí, relata el uso de una técnica de injerto de membrana de L-PRF (plasma rico en fibrina), i-PRF (fibrina rica en plaquetas) asociada con injerto óseo xenógeno formando el Sticky Bone en la regeneración y reconstrucción estructural osteógena en implantes inmediatos después de la extracción sin carga inmediata.

**PALABRAS CLAVE:** Regeneración ósea, implantología, biomaterial, Sticky Bone.

---

<sup>1</sup> Universidad Autónoma Gabriel René Moreno. Santa Cruz de la Sierra, Bolivia. Correo Electrónico: luisantonio\_leigue@hotmail.com, <https://orcid.org/0009-0008-9370-2592>.

Autor de Correspondencia: Luis Leigue Klinsky: luisantonio\_leigue@hotmail.com

R.C.C.S.H., ISSN 2958-6054 (impresa) ISSN 2958-6062 (en línea), vol.2 n°2, 1-14, jul-dic 2023.

## ABSTRACT

The aesthetics and function of the bone and gingival architecture are very important factors in the preservation of oral health, and may require the association of surgical techniques to achieve these objectives. In the case of implants, these conditions, both attractive and functional, can be an aggravating factor considering the patient's advanced age, due to tissue wear, which can accelerate the reduction of bone and vestibular structures, as well as compromise the implant, mainly affecting its functionality of the osteological and gingival architecture. The clinical case presented here relates the use of a membrane graft technique of L-PRF (fibrin-rich plasma), i-PRF (platelet-rich fibrin) associated with xenogeneic bone graft forming Sticky Bone in regeneration and reconstruction. osteogenic structural in immediate implants after extraction without immediate loading.

**KEYWORDS:** Bone regeneration, implantology, biomaterial, Sticky Bone

▪ *Recepción :3/7/2022*

*Aceptación :10/11/2023*

## INTRODUCCIÓN

La implantología dental, a través de los años, se ha constituido en una sólida base científica y clínica, considerando al respecto, diversas estrategias de tratamiento y evoluciones que presentaron los pacientes, con la finalidad de brindar una mejor calidad de vida (1).

Se han realizado intervenciones con materiales biocompatibles en la post extracción; el uso de los materiales de relleno ayuda a prevenir el colapso de la pared alveolar (2) y por tanto contribuye a una elevada predictibilidad. La concepción antes mencionada es recomendada por Salgado, et. al. (2017) (3), quien refiere que las paredes alveolares al estar ausentes o dañadas, es preferible utilizar L-PRF, combinando con sustitutos óseos, demostrando un adecuado comportamiento al ser un conector biológico entre las partes óseas.

La técnica Sticky Bone, es utilizada en la ciencia odontológica como un procedimiento técnico regenerativo óseo guiado en implantología entre otros (4); la cual demuestra una serie de ventajas como complemento en intervenciones quirúrgicas, evidenciándose capacidad adaptativa y mayor consistencia en el relleno de espacios con reabsorciones óseas (5).

En la actualidad, se evidencia un aumento cada vez más considerable en la incidencia de fracasos estéticos en implantes. Es por ello que la colocación en cuanto a espacio ideal del implante, es determinante para un logro satisfactorio y así prevenir complicaciones (6).

Al respecto, según el autor Chappuis y cols. (2018), en un estudio realizado, mencionaron que la integridad de la pared ósea facial y las dimensiones de los tejidos blandos, se observan alteradas por cambios fisiológicos y en este caso, el Sticky Bone, permite una mejor cicatrización del tejido, reduciendo al mínimo la pérdida de masa ósea (6).

En cuanto al abordaje de caso clínico de injertos óseos e implantes dentales, como el biomaterial citado, son intervenciones complejas y requieren de alta capacitación para su intervención.

Según el autor Greco et. al. (8) el uso de la fibrina rica en plasma a partir de la centrifugación de la sangre del paciente con la técnica Sticky Bone, permite separar el plasma y eliminar cualquier posible infección por vía sanguínea. Así mismo, Abbas et. al. (9) aplicó la técnica para la obtención de un injerto de estructura pegajosa de fibrina, con el objetivo de mejorar la cicatrización del alvéolo post exodoncia, obteniendo resultados óptimos en la cicatrización gingival, así como en la reducción del dolor e inflamación.

Al respecto, Vallejo, et. al. (10), aplicó el biomaterial, en un paciente con patología sistémica, como la diabetes, verificándose que el coágulo contribuyó a facilitar la cicatrización del tejido, sin ninguna diferencia significativa con pacientes no diabéticos, la reducción de rechazo por alguna infección. Por su parte, Ormaza (11), sostiene que la fibrina rica en plasma favorece la regeneración ósea sin complicaciones post operatorias por medio de controles radiográficos cada 6 meses. Así mismo, Barbi, et. al. (12), determinó que el biomaterial, brinda resultados satisfactorios en la estética, cuyos resultados coinciden con los hallazgos en el presente caso clínico.

En este contexto y en lo concerniente a la clasificación de Seibert, se utilizó la Clase I “Pérdida de tejido en vestíbulo lingual con altura normal del reborde alveolar en sentidoápico coronal, pérdida de anchura”, así mismo se asoció con la Clasificación de Allen, tomando en consideración la Clase I, es decir “Leve: menor de 3 mm” (5).

En tal sentido, la zona anterosuperior es una localización importante, ya que el objetivo de la terapéutica se centra no sólo en obtener salud y función, sino también en la estética, independientemente de la cantidad ósea que se presente y estado de los tejidos blandos.

El objetivo del presente estudio clínico, fue aumentar o recuperar el volumen de la pared ósea vestibular a través de injertos aglomerados "Sticky Bone" en la instalación de implante inmediato después de la extracción sin carga inmediata en el sector anterior del maxilar.

## CASO CLÍNICO

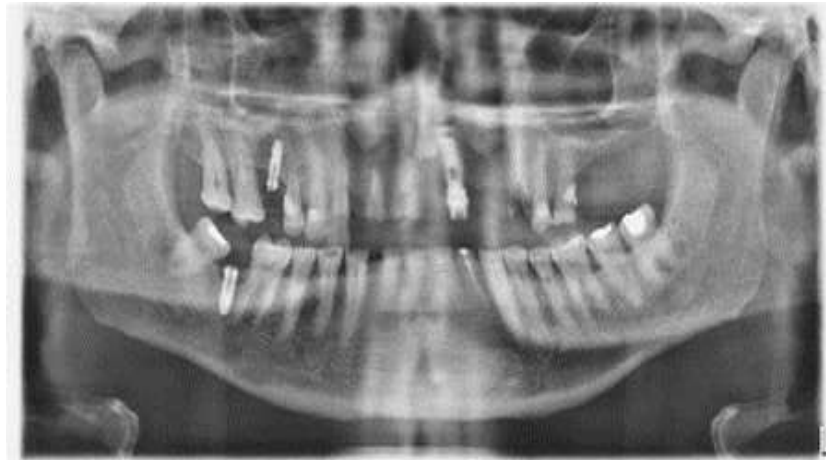Estudio realizado en la Clínica “Odonto Klinsky”, en el mes de enero de 2023. Se presenta el caso de un paciente de sexo masculino, de 70 años de edad, quien acude a la consulta privada para someterse a un tratamiento por implante de 5 piezas dentarias en el sector anterior de la maxila; en la anamnesis se constata que no refiere antecedentes de patologías sistémicas. En el momento previo de la intervención, se firma el consentimiento informado, como parte del protocolo médico.

En el estudio por imágenes se observaron los restos radiculares en piezas 11, 12, 23 y ausencia de piezas dentarias 21, 22, con presencia de implante dentario en la región 21. (Fig.1)

En la etapa pre operatoria, se procedió a retirar la prótesis fija presente en los restos radiculares. Se realizó el decolamiento gingival y las exodoncias, observando la posición respecto a las piezas dentarias adyacentes. (Fig.2).

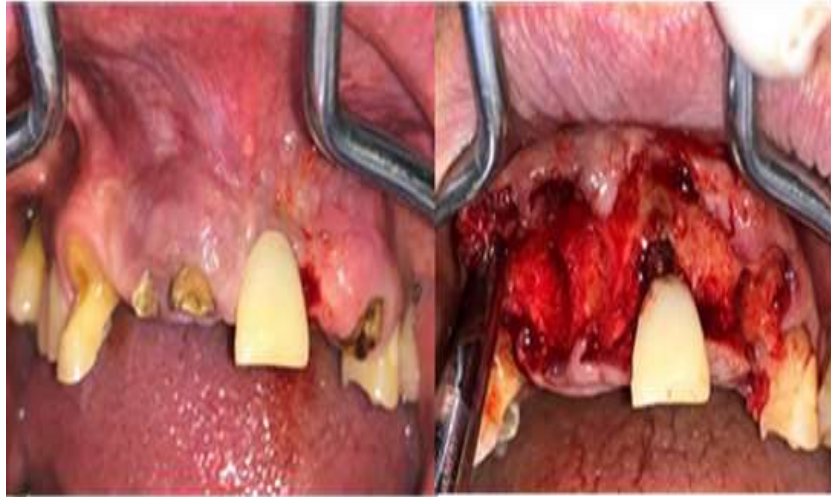
La preparación de Fibrina Rica en Plaquetas (PRF), consistió en la extracción de 10 ml de sangre, de vena (región ante cubital), con jeringa descartable de 10 ml (Fig.3), depositándose en un tubo de vidrio con tapa, previo auto clavado y sin ningún tipo de aditivo. El recojo de la sangre, fue de manera rápida para evitar la coagulación, antes de la centrifugación, proceso que se realizó 10 minutos, a 3000 rpm.

**Figura 1.** Imagen radiográfica de restos radiculares en piezas 11, 12, 13 y ausencia de piezas dentarias 21, 22



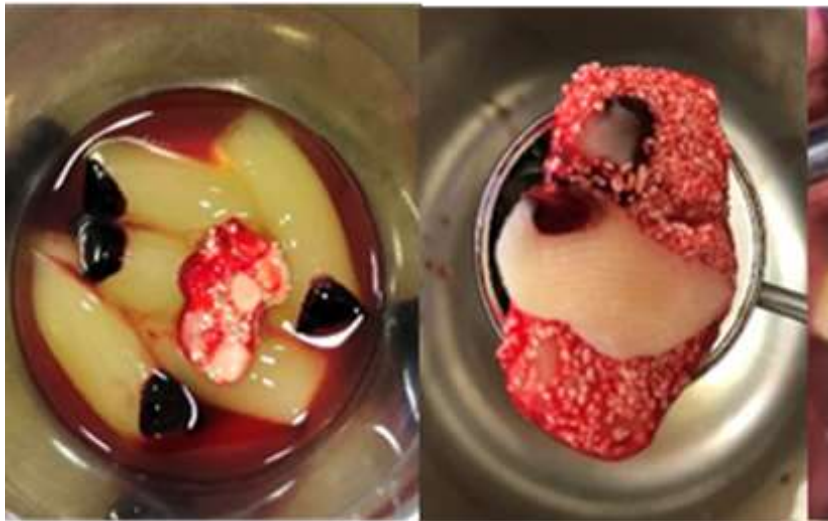**Fuente:** Leigue Klisky. Luis. Regeneración ósea guiada y asociada a Sticky Bone en implantes. Santa Cruz, Bolivia, 2023

**Figura 2.** Fase pre operacional



**Fuente:** Regeneración ósea guiada y asociada a Sticky Bone en implantes

**Figura 3.** Preparación de fibrina rica en plasma



**Fuente:** Regeneración ósea guiada y asociada a Sticky Bone en implantes.

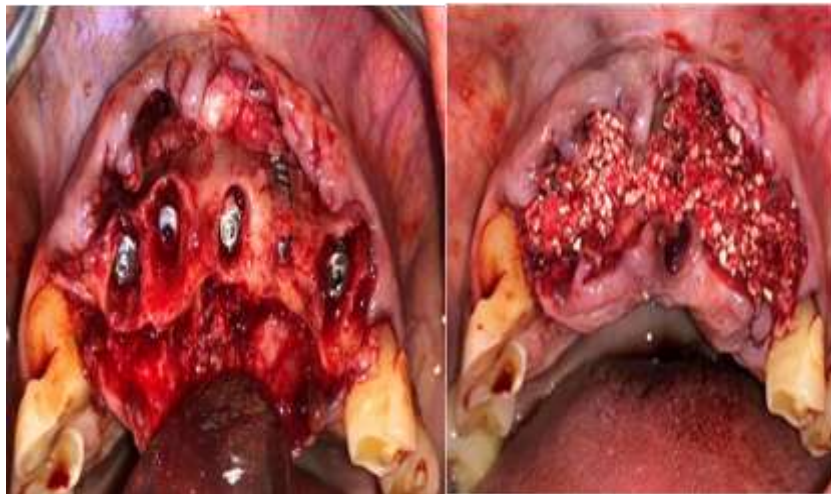
La extracción de sangre autóloga, permitió obtener fibra rica en factores de crecimiento, cuyo material biológico se mezcló con las partículas del xenoinjerto (Bioss); en este caso, la coleta de membranas de L-PRF, biomaterial.

En el proceso, se realizó la instalación del implante y colocación paralela del aglomerado óseo (Fig.4). Se efectuó un implante de conexión cónica interna de 3.5 y la aplicación de un torque de inserción del implante (Emfils 30Nw).

Siguiendo el procedimiento, se fijó el injerto Sticky Bone y su posicionamiento (Fig.5), se suturó con hilo nylon 4.0 por segunda intención; el control se realizó en un lapso de 14 días, se retiraron las suturas y en un periodo de 5 meses, se evidenció la óseo-integración de los implantes, hasta la recuperación e inicio de la fase protésica.

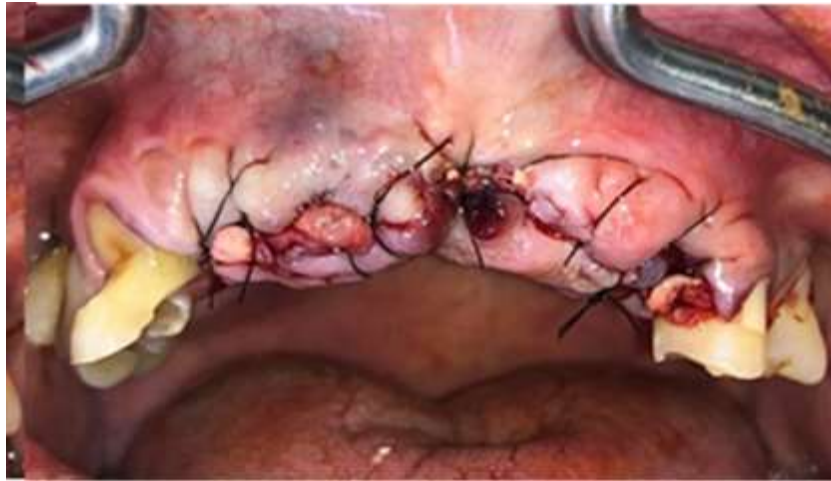Los resultados obtenidos, permitieron establecer una valoración clínica satisfactoria en el proceso de cicatrización (Fig.5), observándose notable reducción del edema y dolor postquirúrgico. Finalmente, se comprobó un efecto óptimo a través de una imagen radiográfica (Fig.6), la radio opacidad y la disminución de la interfase del coágulo, colocado en el proceso alveolar.

**Figura 4.** Instalación del implante y colocación paralela del aglomerado óseo Sticky Bone



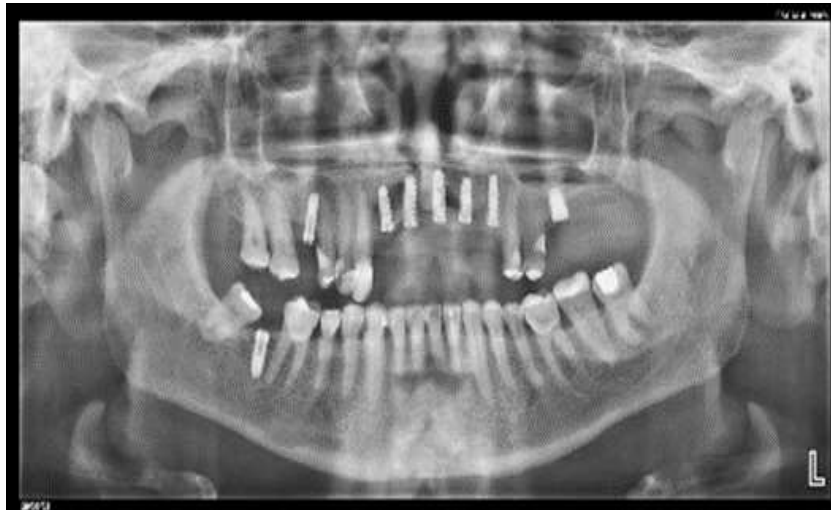**Fuente:** Regeneración ósea guiada y asociada a Sticky Bone en implantes.

**Figura 5.** Proceso de cicatrización



**Fuente:** Regeneración ósea guiada y asociada a Sticky Bone en implantes.

**Figura N°6.** Radiografía. Resultado final de la radio opacidad



**Fuente:** Regeneración ósea guiada y asociada a Sticky Bone en implantes.

La prescripción farmacológica, consistió en aplicar durante 7 días antibióticos, relacionados con amoxicilina y ácido clavulánico en dosis de 875 mg cada 12 horas durante 7 días, con la finalidad de prevenir infecciones, así como también se prescribió antiinflamatorios y analgésicos clofexan forte, en dosis de 1 tableta cada 12 horas durante 3 días.



## DISCUSIÓN DE RESULTADOS

El avance tecnológico y el desarrollo en biomateriales y técnicas de regeneración ósea guiada, permite la posibilidad de mejorar en lo que respecta el posicionamiento ideal de los implantes, guiado por la futura prótesis y no por la disponibilidad de hueso. En este sentido, y para el presente caso clínico, se logró mejorar la predictibilidad y el éxito de los tratamientos rehabilitadores con Sticky Bone y L-PRF.

La regeneración ósea guiada requiere una serie de factores del proceso inflamatorio, como la migración celular, la adherencia, el crecimiento y la diferenciación, para tener el potencial de previsibilidad y éxito.

Esta técnica de implante con biomaterial, permite establecer que el PRF en la membrana mezclada con hueso particulado, se utiliza en tratamiento de exodoncia, en regeneración tisular guiada y relleno óseo entre otros (13).

En un tratamiento conservador realizado a un paciente de 81 años de edad (14), cuya intervención terapéutica en base a una enucleación con regeneración ósea inmediata, el uso de la técnica L-PRF, fue determinante para su rehabilitación oral con implante dental, con excelente resultado de cicatrización; investigación que está asociada al caso de estudio, presentando similares características en cuanto al uso del biomaterial.

Si bien el resultado final de este caso investigativo es próximo al ideal, lo cual ha permitido corregir la posición del margen gingival, recuperándose la integridad de los tejidos blandos, optimizando la apariencia estética de la restauración, así mismo, se realizó un control para un seguimiento eficaz en el tratamiento aplicado.

En un caso clínico en correlación al presente estudio, se utilizó la técnica Sticky Bone; con una evolución satisfactoria, no causó dolor y se preservó el alvéolo, con una tasa efectiva total de recuperación post-exodoncia (15).

Por otra parte, los implantes dentales (16) requieren de una adecuada planificación, tanto en la intervención quirúrgica como protésica; sin embargo, no todos los pacientes son candidatos para la colocación de implantes, considerando para ello, factores condicionantes como el tabaquismo, patologías sistémicas, remanente óseo entre otras.

Así mismo, se evidencian casos que permiten establecer la gran importancia del tratamiento con L-PRF, en los cuales se aplicó (17) un alvéolo experimental y uno alvéolo de control sin ningún tipo de biomaterial, en este estudio, todos los pacientes experimentales tuvieron una regeneración total, sin embargo, en el grupo control el 50% tuvieron retrasos en la cicatrización, reportándose además dolor y sangrado.

En este contexto, la densidad de la fibrina L-PRF, tiene un proceso lento en la reabsorción en el paciente, en comparación con otras técnicas de regeneración ósea. Por otra parte, el L-PRF, tiene propiedades antibacterianas, actuando en la herida siendo un factor de crecimiento clave e importante en la angiogénesis.

En el caso de que se presentara un quiste periapical, la aplicación del biomaterial en la pieza 14(18), permite obtener una estructura pegajosa, con fibrina rica en plaquetas, causando un efecto de cicatrización adecuado y formación ósea óptima para la colocación del implante.

Si se aplica el injerto para la restauración de los alvéolos, en 8 días el paciente presenta sintomatología y luego de 6 meses con evidencias de placa radiográfica (19), se evidencia el aumento de la estructura ósea con L-PRF. Este abordaje está en estrecha relación con el caso clínico presentado, considerando el efecto coagulante y la regeneración ósea, con una efectividad total en el tratamiento.

Al respecto, si se presentase una reabsorción de la encía, con exposición dentaria grado II (20), se debe aplicar L-PRF, para inducir la regeneración ósea, biomaterial que permite reducir las lesiones periodontales.

Los resultados obtenidos, refieren una adecuada evolución clínica, muy satisfactoria en el proceso de cicatrización, con una considerable reducción del edema y dolor post quirúrgico, a la observación clínica luego de 14 días postcirugía, al examen radiográfico luego de un periodo de 5 meses postcirugía se observó nueva formación ósea de imagen radiopaca característico de densidad ósea neo formada alrededor de los implantes dentarios.

## CONCLUSIONES

Al realizar la valoración clínica del paciente, se demostró una favorable evolución, no se evidencia dolor ni otro signo inflamatorio. En la radiografía (Fig.6), se muestra la regeneración de la zona intervenida, así como la disminución en cuanto a la interfase del coágulo con el hueso adyacente, esto se produce de manera rápida.

Por otra parte, la arquitectura ósea en el paciente, en el proceso post exodoncia, refiere una estética favorable, así como también la conservación de los tejidos blandos y duros, es por ello que la técnica Sticky Bone, ha permitido la generación de una similar estructura a un hueso pegajoso, estableciendo grandes ventajas para la salud oral del paciente.

La técnica aplicada en el paciente, favorece la cicatrización, el tratamiento fue atraumático, disminuyendo el dolor post quirúrgico, así como también promueve la formación ósea y la retención, para que, en lo posterior, permita la aplicación y colocación de implantes dentarios.

En el presente caso clínico, se reconoce la importancia del procedimiento, el cual reduce la necesidad de posteriores intervenciones operatorias, así como también el riesgo de complicaciones y, por otra parte, el costo de la intervención en comparación con otras técnicas disponibles en la ciencia odontológica, siendo favorable en comparación con el caso de las membranas de colágeno, por citar entre otros métodos de implantes con biomaterial.

## AGRADECIMIENTO

Mi profundo agradecimiento a la Unidad de Postgrado de la Universidad Autónoma Gabriel René Moreno, por promover la investigación científica en la ciencia de la Odontología.

A la Clínica “Odonto Klinsky”, por ser una institución facilitadora en la investigación y el conocimiento científico de la odontología en la especialidad de la implantología oral.

A mi familia, por su gran aporte motivacional para la realización del presente caso clínico.

## CONFLICTO DE INTERESES

Sin conflicto de interés.

## REFERENCIAS BIBLIOGRÁFICAS

1. J. Choukroun, A. Diss, A. Simonpieri et al., “Platelet-rich fibrin (PRF): a second generation platelet concentrate. Part IV: clinical effects on tissue healing,” *Oral Surgery, Oral Medicine, Oral Pathology, Oral Radiology and Endodontology*, vol. 101, no.3, pp. E56–E60, 2006.
- 2.- Ashman A. Ridge preservation: important buzzwords in dentistry. *Gen Dent* 2017; 48(3): 304-12.
- 3.- Salgado-Peralvo A, Salgado-García A, Arriba-Fuente L. Nuevas tendencias en regeneración tisular: fibrina rica en plaquetas y leucocitos. *Revista Española de Cirugía Oral y Maxilofacial*, ISSN: 1130-0558, Vol: 39, Issue: 2, Page: 91-98 Publication Year: 2017
4. Choukroun J, Diss A, Simonpieri A, Girard MO, Schoeffler C, Dohan SL, et al. Platelet-rich fibrin (PRF): A second-generation platelet concentrate. Part IV: Clinical effects on tissue healing. *Oral Surg Oral Med Oral Pathol Oral Radiol Endod*. 2006;101: E56-60.
5. Del Corso M, Vervelle A, Simonpieri A, Jimbo R, Inchingolo F, Sammartino G, et al. Current Knowledge and Perspectives for the Use of Platelet-Rich Plasma (PRP) and Platelet-Rich Fibrin (PRF) in Oral and Maxillofacial Surgery Part 1: Periodontal and Dentoalveolar Surgery. *Curr Pharm Biotechnol*. 2012;13(7):1207–30.
6. Chappuis V, Rahman L, Buser R, Janner SFM, Belser UC, Buser D. Effectiveness of contour augmentation with guided bone regeneration: 10-year results. *J Dent Res*. 2018; 97 (3): 266-274.
7. Zucchelli G, Tavelli L, Stefanini M, Barootchi S, Mazzotti C, Gori G, et al. Classification of facial peri-implant soft tissue dehiscence/deficiencies at single implant sites in the esthetic zone. *J Periodontol*. 2019;90: 1116-24
8. Greco, Cabrera P, Bogarín C, Invernizzi C. Exodoncia de tercer molar con posterior utilización de plug y membrana de fibrina rica en plaquetas y leucocitos (L-PRF). *Revista Científica Odontológica*. [Online].; 2020 [consultado el 1 de Julio de 2023]; 2(1): 12-16. Disponible en: <http://revistacientifica.uaa.edu.py/index.php/ReCO-UAA/article/view/915/831>.
9. Abbas T, Mayank S, Hitesh N, Sanghvi K, Vinubhai S, Kantilal K. Efficacy of Sticky Bone as a Novel Autologous Graft for Mandibular Third Molar Extraction Socket Healing - An Evaluative Study. *Annals of Maxillofacial Surgery*. [Online].; 2020 [consultado el 1 julio de 2023]: 10 (2): 335-343. Disponible en: <https://www.ncbi.nlm.nih.gov/pmc/articles/PMC7943984/>.

10. Vallejo D, Aguilera N, Vallejo V, Villacreses A. Efecto de la fibrina rica en plaquetas leucocitarias como biomaterial post-exodoncia para la regeneración tisular en el paciente diabético controlado. *Revista Científica: Especialidades Odontológicas UG*. [Online]. 2020 [consultado el 17 de julio de 2023]; 1 (1); 1(1) 1-9. Disponible en: <https://revistas.ug.edu.ec/index.php/eoug/article/view/307/172>.
11. Ormaza C, Lara L, Jarrín MJ, Castro J. Regeneración ósea con fibrina rica en plaquetas e injerto óseo. [Online].; 2021 [consultado el 21 de julio de 2023]. Disponible en: <https://www.aulavirtualusmp.pe/ojs/index.php/Rev-Kiru0/article/view/2097/2271>.
12. Barbi J, Gala E, Fernández F, Sciani V, Quevedo. Utilización clínica de implantes cortos y PRFG como alternativa en la rehabilitación de pacientes comprometidos. [Online].; 2021 [consultado el 21 de julio de 2023]; 26(2): 44-52. Disponible en: <https://rcoe.es/articulos/124-utilizacin-clnica-de-implantes-cortos-y-prfg-como-alternativa-en-la-rehabilitacin-de-pacientes-comprometidos.pdf>.
13. Velasco Ortega E, Monsalve Guil L, Jiménez Guerra A, S. E. J., & Matos Garrido N, M. M. J. (2015). Implant treatment in elderly patients. *Implant Dentistry*, 3(2), 115. <https://doi.org/10.1097/00008505-199405000-00012>
14. Cámara D. Fibrina rica en plaquetas utilizada para preservación de reborde post exodoncia: reporte de caso. *Revista kiru*. [Online].; 2017 [consultado el 21 de julio de 2023]; 14(2): 166-171. Disponible en: <https://www.aulavirtualusmp.pe/ojs/index.php/Rev-Kiru0/article/view/1228/976>.
15. Balderas Tamez, J. E., Neri Zilli, F., Fandiño, L. A., & Guizar, J. M. (2017). Factores relacionados con el éxito o el fracaso de los implantes dentales colocados en la especialidad de Prostodoncia e Implantología en la Universidad de La Salle Bajío. *Revista Espanola de Cirugía Oral y Maxilofacial*, 39(2), 63–71. <https://doi.org/10.1016/j.maxilo.2016.02.001>
16. Atamari V, Sanga C, Yadine K. Fibrina rica en plaquetas en el cierre clínico de la mucosa alveolar post-exodoncia en pacientes sometidos a cirugía bucal. *Revista Evidencias en Odontología Clínica*. [Online].; 2017 [consultado el 21 de julio de 2023]; 3(2): 40-45. Disponible en: [https://www.researchgate.net/publication/335478597\\_FIBRINA\\_RICA\\_EN\\_PLAQUETAS\\_EN\\_EL\\_CIERRE\\_CLINICO\\_DE\\_LA\\_MUCOSA\\_ALVEOLAR\\_POST-](https://www.researchgate.net/publication/335478597_FIBRINA_RICA_EN_PLAQUETAS_EN_EL_CIERRE_CLINICO_DE_LA_MUCOSA_ALVEOLAR_POST-)

17. De Araújo M, Simões C, Magalhães L, Santos L, Soares C, Matias L, et al. Aplicação terapéutica da fibrina rica em plaqueta (L-PRF) em paciente submetido a exodoncia de terceiros molares. [Online].; 2022 [consultado el 21 de julio de 2023], 1(1): 1-7. Disponible en: <https://rsdjournal.org/index.php/rsd/article/view/24853/21808>.
  
18. Tofiño J, Tofiño J, Ruíz G, Rodríguez Y. Tratamiento de un quiste periapical con relleno de injerto óseo mezclado con fibrina rica en plaquetas adyacente a un implante post exodoncia: Reporte de un Caso. Revista científica odontológica. [Online].; 2017 [consultado el 24 de julio de 2023]; 5(1): 697-687. Disponible en: <https://52.13.102.238/index.php/odontologica/article/view/349/400>.
  
19. Jurado D, Flores J, Espinel A, Carrión, Jarrín MJ, Carvajal D. Regeneración ósea post exodoncia de molares incluidos mediante plasma rico en fibrina y xenoinjerto. Reporte de caso. [Online].; 2021 [consultado el 21 de julio de 2023]: 18(4) :213-221. Disponible en: <https://www.aulavirtualusmp.pe/ojs/index.php/Rev-Kiru0/article/view/2257/2712>.
  
- 20.- Sciaini V, Rodriguez K, Bissoni M, Nuñez M, Gomes I, Suárez J. Utilización de Fibrina Rica en Plaquetas y leucocitos L– PRF en defectos de lesiones periapicales y periodontales de larga evolución. Revista Implantología Oral. [Online].; 2020 [consultado el 24 de julio de 2023]; 25(2): 177-185. Disponible en: <https://rcoe.es/revistas/19-junio-2020-vol-25-n-2.pdf#page=24>.