

INTOXICACIÓN POR INGESTA AUTOLESIVA DE DESINFECTANTE

SUICIDE ATTEMPT BY INGESTION OF DISINFECTANT

Leslie Moranchel García ¹, Luis Francisco Pineda Galindo ²

RESUMEN

Los productos de limpieza y desinfección son la primera causa de intoxicación por ingesta no intencionada en menores de 2 años y la segunda en frecuencia, tan solo después de los medicamentos, en el resto de la población; ya sea de manera accidental o autolesiva. El contacto puede ser por vía oral (la más común), inhalada o cutánea.

El hipoclorito de sodio es un desinfectante y blanqueador, conocido también como cloro, lejía o lavandina. Posee propiedades bactericidas y fungicidas por lo que es ampliamente utilizado en la industria y en el hogar; pudiéndose encontrar en distintas concentraciones.

Las presentaciones que se venden en centros comerciales para uso doméstico, generalmente cuentan con concentraciones entre el 3 y el 6%, lo que disminuye el riesgo de complicaciones en caso de ingesta, sin embargo, en caso de intento suicida puede recurrirse a presentaciones industriales, con una concentración superior al 10%; lo que condiciona alto riesgo de quemadura y lesión esofágica por cáusticos.

Presentamos el caso clínico de un paciente que ingirió un desinfectante para piscinas, con 12.5% de concentración de hipoclorito de sodio y la las lesiones secundarias a esto. Hacemos además una revisión de la literatura y las propuestas de manejo.

PALABRAS CLAVE: Hipoclorito de sodio – Cloro – Caustico – Intento suicida.

¹ Hospital Ángeles Lomas. Ciudad de México, México. Correo Electrónico: leslie_morgar@hotmail.com, <https://orcid.org/0000-0002-0327-5072>.

² División de Posgrado de la Facultad de Medicina, UNAM. Ciudad de México, México. Correo Electrónico: luigi_doc@yahoo.com, <https://orcid.org/0000-0003-3937-159X>.

ABSTRACT

Cleaning and disinfection products are the first cause of poisoning due to unintentional ingestion in children under 2 years of age and the second in frequency, only after medicines, in the rest of the population; either accidentally or suicide attempt. Contact can be by oral route (the most common), inhalation or by the skin.

Sodium hypochlorite is a disinfectant and bleach, also known as chlorine or bleach. It has bactericidal and fungicidal properties, which is why it is widely used in industry and at home; being able to be found in different concentrations.

The presentations that are sold in shopping centers for domestic use, generally have concentrations between 3 and 6%, which reduces the risk of complications in case of ingestion, however, in case of suicide attempt, industrial presentations can be used, with a concentration greater than 10%; this conditions high risk of burn and esophageal injury by caustics.

We present the clinical case of a patient who ingested a disinfectant for swimming pools, with a 12.5% concentration of sodium hypochlorite, and the injuries secondary to this. We also review the literature and management proposals.

KEY WORDS: Sodium hypochlorite – Chlorine – Caustic – Suicide attempt.

• *Recepción :27/7/2022*

Aceptación :19/9/2022

INTRODUCCION

El hipoclorito de sodio (NaOCl) es un desinfectante caustico, de rápida acción y altamente oxidante. Entre sus muchas propiedades destacan su amplia y rápida actividad antimicrobiana, fácil uso y bajo costo. Utilizado a gran escala para la desinfección de superficies, ropa y desechos hospitalarios, para descontaminar salpicaduras de sangre, desinfección de equipos y mesas de trabajo resistentes a la oxidación, eliminación de olores y desinfección del agua. Se vende en una solución clara de ligero color verde-amarillento y un olor característico. Los agentes blanqueadores de uso doméstico normalmente contienen 5-6.5% de hipoclorito de sodio, mientras que a nivel industrial pueden alcanzar hasta un 10-15% de concentración. Existen también presentaciones de desinfectantes que se comercializan sin etiquetado y sin regulación en su preparación y venta, lo cual condiciona que en caso de intoxicación sea más complicado predecir la gravedad del cuadro (1,2).

Analizamos el caso de un masculino que ingirió desinfectante para piscinas, con 12.5% de concentración de hipoclorito de sodio y las lesiones secundarias a esto. Los cáusticos, son de los principales xenobióticos involucrados en los intentos suicidas (45%) esto es favorecido por el fácil acceso y costo relativamente accesible, es una intoxicación más común en mujeres y el antecedente de depresión se encuentra hasta en el 65% de los casos (3). Son capaces de inducir daño tisular al contacto y según su pH se clasifican en ácidos ($\text{pH} < 3$) y álcalis ($\text{pH} > 11$), lo que permite establecer diferencias en relación al mecanismo histológico de la lesión. El hipoclorito de sodio alcanza un pH superior a 13 cuando la concentración se acerca al 10% (álcali) (4).

CASO CLÍNICO

Masculino de 35 años. Sin antecedentes de importancia. Atendido en urgencias tras la ingesta autolesiva de aproximadamente 15ml de cloro utilizado para el tratamiento de piscinas, con una concentración al 12.5% de hipoclorito de sodio.

A su ingreso con los siguientes signos vitales:

Presión arterial: 110/75mmHg, frecuencia cardiaca: 98x', frecuencia respiratoria 16x' y saturación de oxígeno del 92%. Refería dolor abdominal en epigastrio y vómito en 2 ocasiones previo a su llegada al hospital. Destacaba la ausencia de lesiones visibles en labios y boca. Laboratorios al

ingreso: Glucosa 98mg/dL, Cr 1.1umol/L, Na 141mmol/L, K 5.2mmol/L, Cl 100mmol/L, Hb 14.2g/dL, PLaq 225miles/-1, Leu 10.4miles/-1, INR 1.0

Gasometría Arterial: ph 7.32, PCO2 52mmHg, PO2 75mmHg, HCO3 19mmol/L, EB11.2mmol/L.

Al estar contraindicado el lavado gástrico y una vez transcurridas 6 horas desde la ingesta se decidió realizar endoscopia con un reporte de lesión IIA de Zargar (figura 1).

Se manejó con líquidos intravenosos, inhibidor de bomba de protones y opioides para control del dolor. Se mantuvo un monitoreo por 36 horas, con egreso posterior a valoración por psiquiatría, quien determinó un trastorno depresivo e inició manejo con inhibidores selectivos de la recaptación de serotonina. Se dio además cita a gastroenterología para seguimiento ante riesgo de estenosis.

DISCUSIÓN

La lesión tisular que provoca el contacto de un álcali o un ácido puede ocurrir a nivel cutáneo, gastrointestinal, respiratorio u ocular, dependiendo el tipo de exposición y su gravedad estará determinada por el pH del producto, la concentración, presentación, cantidad, tiempo de contacto y la “reserva ácida/alcalina titulable” (TAR) (5,6,7).

Analizando el caso clínico que presentamos; los álcalis, como lo es el hipoclorito de sodio, son sustancias capaces de aceptar protones, esta propiedad química determina su pH y genera su efecto lesivo, el cual se presenta con valores de $\text{pH} \geq 11$. Posterior a la exposición, el álcali se disocia, liberando hidroxilo (OH^-), que reacciona con los tejidos produciendo lesiones que se extienden en profundidad, con un patrón de necrosis licuefactiva, lo que causa muerte celular y penetración a los tejidos hasta que se agotan los hidroxilos libres. Las lesiones por ingesta de álcalis se observan principalmente en boca, faringe y esófago (8,9,10).

El dolor y la pérdida de la función son los datos predominantes, sin embargo, el dolor no suele ser proporcional a la severidad de las lesiones e incluso su ausencia puede deberse a la destrucción de las terminaciones nerviosas. El dolor se refiere en labios, boca, faringe, tórax y/o abdomen, asociado a salivación, edema y rechazo de la vía oral. En nuestro paciente destacó la ausencia de lesiones claras y visibles en orofaringe, así como un dolor calificado como leve-moderado, lo cual de ninguna forma descartó la existencia de lesiones en esófago o estómago ni justificó no realizar una endoscopia (11,12).

Una de las manifestaciones más severas de esta intoxicación es la perforación y puede verse precedida por hipotensión, dificultad respiratoria, dolor torácico, hematemesis, irritación peritoneal, choque y enfisema subcutáneo. Otros indicadores de gravedad son la acidosis metabólica, leucocitosis y fiebre: ninguno de ellos presente en el caso que comunicamos. La gasometría arterial debe solicitarse al ingreso y es de utilidad como un indicador de severidad, en caso de pH menor a 7.22.

La endoscopia es el método diagnóstico de elección, principalmente para ubicar y tratar lesiones esofágicas y gástricas. Debe realizarse a todo paciente que haya ingerido un cáustico con $\text{pH} \leq 3$ ó ≥ 11 , a pesar de encontrarse asintomático en la evaluación inicial (13).

En nuestra paciente se realizó dentro del periodo ideal (las primeras 6 a 12 horas posteriores a la exposición), sin embargo, es posible efectuarla hasta 36 horas después. No se recomienda realizarla antes de 6 horas debido a que el daño posiblemente aún no esté establecido en su totalidad, dando falsos negativos. Entre las 36 horas y 2 semanas desde la exposición, el tejido puede encontrarse friable, por lo que el riesgo de perforación es elevado. La evaluación de las lesiones se reporta en grados según la clasificación de Zargar (anexo 1).

Las radiografías simples de abdomen y tórax también pueden aportar datos indirectos de perforación, sin embargo, la tomografía tiene una mejor sensibilidad en la búsqueda de aire libre y representa la mejor alternativa si la endoscopia se encuentra contraindicada o no se cuenta con este recurso (14).

Los pacientes que presentan una exposición a productos cáusticos que se identifican adecuadamente y no representan un riesgo (pH entre 4 y 10, baja concentración, poca cantidad, etc.), o que luego de 4 a 6 horas de vigilancia se encuentran asintomáticos y toleran adecuadamente la vía oral, pueden ser egresados para continuar vigilancia en su domicilio. Los pacientes sintomáticos o con riesgo de deterioro requieren un abordaje inmediato, garantizando una vía aérea permeable (15).

Con base en la clasificación endoscópica se hacen las siguientes recomendaciones de manejo:

- Grado 0: No requiere hospitalización.
- Grado I: Alta, dieta blanda y sin irritantes y analgésicos.

- Grado IIa: Internamiento, vigilancia, analgesia, antiemético, inhibidor de bomba de protones (omeprazol) o inhibidor H2 (ranitidina). Antibiótico solo ante evidencia de infección agregada, nunca de manera profiláctica.
- Grado IIb: Igual que en IIa, además de ayuno, alimentación por gastrostomía o nutrición parenteral si existe lesión gástrica. Solo en este caso, se sugiere uso de metilprednisolona.
- Grado IIIa y IIIb: Monitoreo hemodinámico, manejo quirúrgico urgente, vigilancia en unidad de cuidados intensivos, administrar analgésicos, antieméticos e inhibidor de bomba de protones o bloqueador H2. Se contraindica el uso de esteroides, pero se justifica el uso de antibióticos por la profundidad de las lesiones (16).

Al enfrentarnos a una lesión tipo IIa, el manejo que le dimos a nuestro paciente se basó en líquidos, inhibidor de bomba de protones y analgesia- El uso de antibiótico de manera injustificada o indiscriminada únicamente aumenta el riesgo de infecciones bacterianas resistentes o micóticas sobreañadidas, por lo que no se consideró pertinente.

Aunque algunas bibliografías recomiendan la administración profiláctica de esteroide, en todo escenario de ingesta de cáusticos, para reducir el riesgo de edema y obstrucción de la vía aérea, esto no está completamente documentado y no debe hacerse hasta haber realizado la endoscopia, ya que la evidencia que apoya su uso se basa en modelos animales (De Jong et al y Mamede y de Mello Filho) (17, 18).

La utilidad del esteroide se enfoca en la modulación de la respuesta inflamatoria, sin embargo, el beneficio en lesiones I o IIa, comparado con el riesgo de enmascarar signos de peritonitis, alterar la barrera de protección y favorecer infecciones agregadas, no justifica su uso. Por otro lado, en lesiones más severas (IIIa-IIIb), el riesgo de estenosis es el mismo con o sin corticoterapia, y los riesgos previamente comentados se mantienen, por lo que tampoco se recomienda utilizarlos.

Es, por lo tanto, la lesión IIb, el único escenario en el que puede justificarse el uso de metilprednisolona a dosis alta, pero por un corto periodo de tiempo (1g/1,73m²/día por 3 días), lo que disminuye el daño esofágico y la necesidad de dilataciones esofágicas posteriores sin morbilidad asociada (Usta y Cols) (19).

En lo que respecta al manejo indicado por psiquiatría, cabe mencionar que es una valoración obligada en todo paciente que ingresa por intento suicida, una vez transcurrido el periodo agudo de la intoxicación. Esto, para determinar el grado de letalidad, iniciar manejo farmacológico e incluso la necesidad de internamiento psiquiátrico en alguna unidad especializada.

Los intentos suicidas se definen como actos cuyo propósito es provocar la propia muerte pero que no alcanzan su objetivo. Son heterogéneos en cuanto al método (violento o no violento; único o múltiple), la letalidad y la motivación o propósito. La evaluación de las tentativas es relevante puesto que las más graves tienen peor pronóstico.

Los cáusticos representan el xenobiótico utilizado hasta en el 45% de estos intentos, esto es favorecido por su fácil acceso y bajo costo. En el caso de nuestro paciente, él se dedicaba al lavado de piscinas, razón por la que el uso del desinfectante era cotidiano y conocía ampliamente el efecto que causaba, lo cual catalogó su actuar como un intento suicida medicamente grave o de alta letalidad al existir ideación e intención (plan suicida). La existencia de un factor detonante fue identificada (divorcio 3 meses antes) y persistían sentimientos de desesperanza y minusvalía.

La depresión es el trastorno psiquiátrico asociado más común (65%), seguida por la esquizofrenia y el abuso/dependencia de alcohol y otras sustancias. Se ha postulado que los pacientes deprimidos con intentos de suicidio de alta letalidad presentan una baja actividad serotoninérgica, en comparación con sujetos deprimidos con intentos de baja letalidad, y constituyen un endofenotipo marcador de una mayor susceptibilidad a posteriores conductas suicidas graves. El psiquiatra a cargo, después de realizar las pruebas correspondientes, decidió iniciar manejo con inhibidor selectivo de la recaptura de serotonina (sertralina) e incorporó a su red familiar (padres y hermano) como parte del manejo del paciente.

El suicidio es un tema controvertido, que, pese a su carácter individual, es considerado como un grave problema de salud (20).

CONCLUSION

Las intoxicaciones, tanto accidentales como con fines suicidas, por productos desinfectantes son eventos comunes y requieren de asistencia médica, sin embargo, no siempre se tiene el conocimiento del manejo adecuado. Deben evitarse medidas caseras comunes como la inducción del vómito y el uso de leche o algún otro líquido con la finalidad de neutralizar el caustico; y a

nivel hospitalario evitar el lavado gástrico y el uso de carbón activado. Proponemos la realización oportuna de endoscopia, ante la mínima sospecha de lesión o cuando el pH del producto se encuentre dentro de los rangos de peligro (≤ 3 ó ≥ 11); y guiar el manejo ofrecido por el compromiso reportado; además de incluir siempre en el manejo de las conductas autolesivas, la valoración psiquiátrica.

ANEXO 1

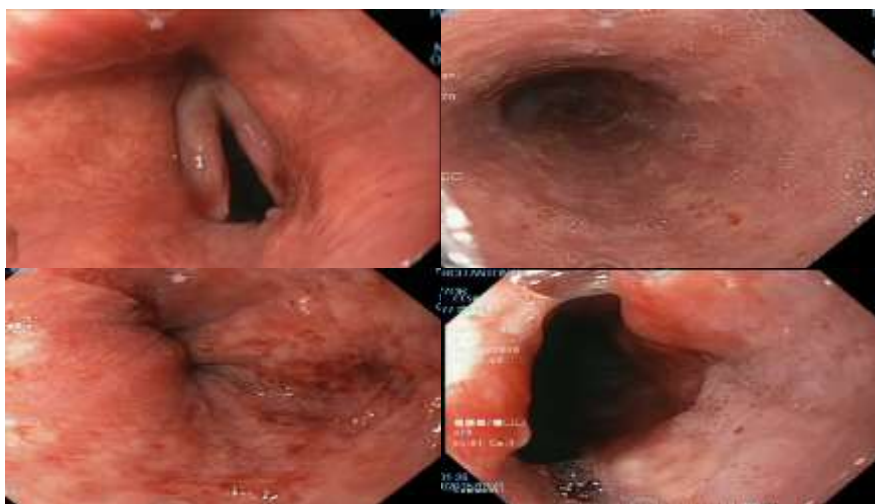
Clasificación Endoscópica de Zargar por cáusticos¹⁶

| Grado | Hallazgos | Pronóstico |
|-------------|--|--|
| 0 | Mucosa normal o sin lesiones. | Bueno-Sin riesgo de estenosis. |
| I | Edema, eritema o hiperemia de la mucosa. | Sin riesgo significativo de estenosis. |
| IIa | Exudados, erosiones, úlceras de la submucosa y hemorragias o lesiones no circunferenciales en esófago. | Bajo riesgo de estenosis esofágica. |
| IIb | Úlceras en la mucosa, mayor parte de la superficie esofágica y necrosis. | Más del 50% de riesgo de estenosis. |
| IIIa | Úlceras profundas, áreas múltiples y aisladas de necrosis. | Más del 100% de riesgo de estenosis. |
| IIIb | Extensas áreas de ulceración, necrosis y perforación. | Morbimortalidad del 65% |

Fuente: Zargar SA, Kochhar R, Mehta S, et al. The role of fiberoptic endoscopy in the management of corrosive ingestion and modified endoscopic classification of burns. *Gastrointest Endosc.* 1991. 37(2): 165-9.

FIGURA 1

Lesión IIa de Zargar secundaria a ingesta de cloro (hipoclorito de sodio). Endoscopia realizada al paciente a las 6 horas posteriores a la ingesta.



Fuente: Zargar SA, Kochhar R, Mehta S, et al. The role of fiberoptic endoscopy in the management of corrosive ingestion and modified endoscopic classification of burns. *Gastrointest Endosc.* 1991. 37(2): 165-9.

Estudio endoscópico en el que se observa laringe en cara lingual edematizada y eritema; vallecúlas y cuerdas laríngeas con eritema en parches. Esófago con mucosa edematizada, ulceraciones superficiales cubiertas por fibrina. En las paredes del estómago se observó edema, eritema, erosiones y ulceraciones superficiales, algunas recubiertas por fibrina, con hemorragia subepitelial, mucosa congestiva y friable.

REFERENCIAS BIBLIOGRÁFICAS

- 1.Ryu H, Jeung K, Lee B, et al. Caustic injury: can CT grading system enable prediction of esophageal stricture? Clin Toxicol (Phila). 2010. (48): 137-42.
- 2.Gummin DD. 108. Hydrocarbons. En: Hoffman RS, Howland MA, Levin NA, et al. Goldfrank's Toxicologic emergencies. 10a ed. EEUU. Mc Graw-Hill. 2015. p: 2231-49.
- 3.Klepac T, Busljeta I, Macan J, Plavec D, Turk R. Household chemicals: common cause of unintentional poisoning. Arh Hig Rada Toksikol 2000; 51: 401-7.
- 4.Lovejoy FH Jr, Nizet V, Priebe CJ. Common etiologies and new approaches to management of poisoning in pediatric practice. Curr Opin Pediatr 1993; 5: 524-30.
- 5.Mintegui Raso S, Benito Fernández J, Vázquez Ronco MA, Fernández Landaluze A, Gortázar Arias P, Grau Bolado G. Intoxicaciones en Urgencias: cambios epidemiológicos en los últimos 10 años. An Esp Pediatr 2002; 56: 23-9.
- 6.Lamireau T, Rebouissoux L, Denis D, et al. Accidental caustic ingestion in children: Is endoscopy always mandatory? J Pediatr Gastroenterol Nutr. 2001. (33): 81-4.
- 7.Molina Cabañero JC. Intoxicaciones no medicamentosas. En: Casado Flores J, Serrano A, editores. Urgencias y tratamiento del niño grave. Madrid: Ergon; 2000. p. 516- 23. 8.
- 8.Betalli P, Falchetti D, Giuliani S, et al. Caustic ingestion in children: is endoscopy always indicated? The results of an Italian multicenter observational study. Gastrointest Endosc. 2008. (68): 434-9.
- 9.Crain EF, Gershel JC, Mezey AP. Caustic ingestions-symptoms as predictors of esophageal injury. Am J Dis Child. 1984. (138): 863-5.
- 10.Truemper E, Reyes de la Rocha S, Atkinson SD. Clinical characteristics, pathophysiology, and management of hydrocarbon ingestion: case report and review of the literature. Pediatr Emerg Care. 1987. (3): 187-93.
- 11.De Bono R, Laitung G. Phenolic household disinfectants-further precautions required. Burns. 1997. (23): 182-5.

- 12.Horch R, Spilker G, Stark GB. Phenol burns and intoxications. *Burns*. 1994. (20): 45-50.
- 13.Gupta S, Ashrith G, Chandra D, et al. Acute phenol poisoning: a life-threatening hazard of chronic pain relief. *Clin Toxicol*. 2008. (46): 250-3.
- 14.Hallstrom H, Thuvander A. Toxicological evaluation of myristicin. *Nat Toxins*. 1997. (5): 186-92.
- 15.Sangalli BC, Chiang W. Toxicology of nutmeg abuse. *J Toxicol Clin Toxicol*. 2000. (38): 671-8.
- 16.Zargar SA, Kochhar R, Mehta S, et al. The role of fiberoptic endoscopy in the management of corrosive ingestion and modified endoscopic classification of burns. *Gastrointest Endosc*. 1991. 37(2): 165-9.
- 17.De Jong AL, Macdonald R, Ein S, Forte V, Turner A. Corrosive esophagitis in children: a 30-year review. *Int J Pediatr Otorhinolaryngol*. 2001;57(3):203-11.
- 18.Mamede RC, de Mello Filho FV. Treatment of caustic ingestion: an analysis of 239 cases. *Dis Esophagus*. 2002;15(3):210-3.
- 19.Usta M, Erkan T, Cullu Cokugras F, Urganci N, Onal Z, Gulcan M, et al. High doses of methylprednisolone in the management of caustic esophageal burns. *Pediatrics*. 2014;133(6): e1518-24.
- 20.M.K. Nock, I. Hwang, N.A. Sampson, R.C. Kessler. Mental disorders, comorbidity and suicidal behavior: results from the National Comorbidity Survey Replication. *Molecular Psychiatry*, 15 (2010), pp. 868-876